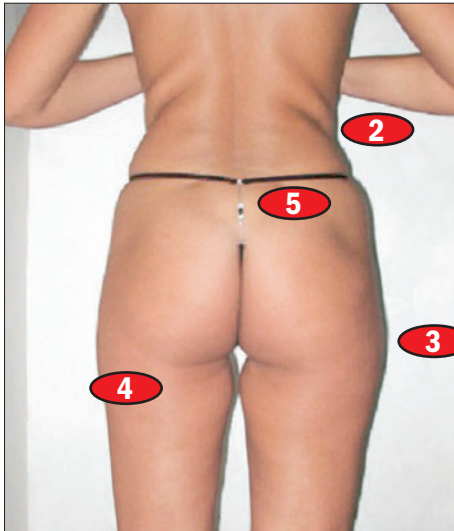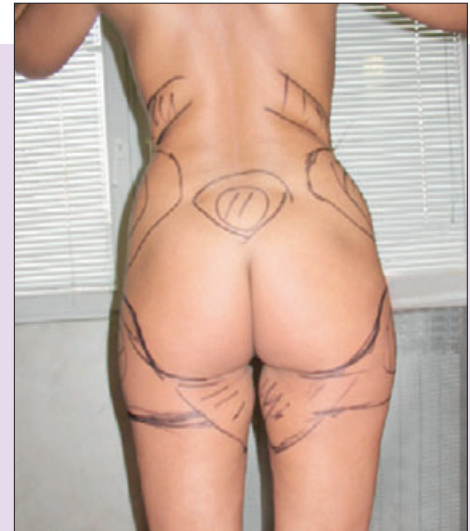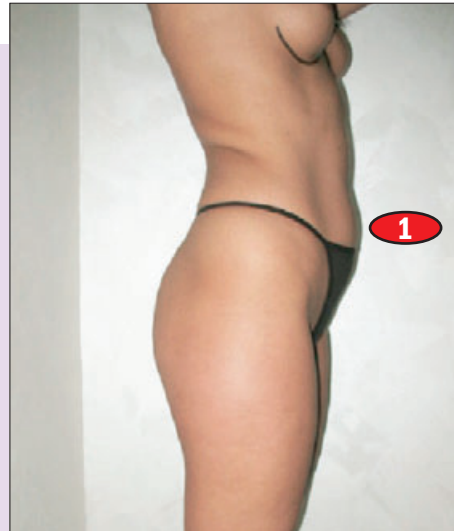


1-5 Problemi koje je pacijentkinja želela da reši



Hirurg je obeležio kritične zone

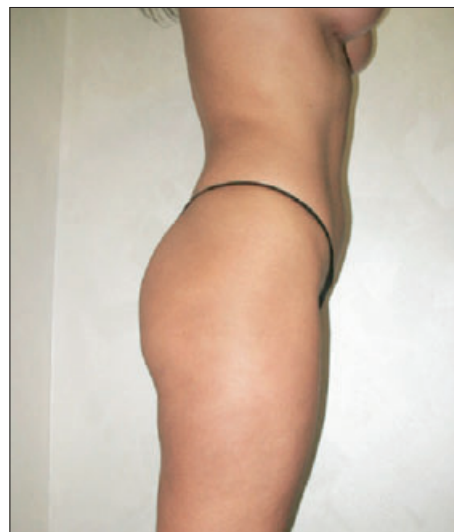PLAN OPERACIJE

Nakon pregleda pacijentkinji je predložen plan intervencije, koji je podrazumevao liposukciju viška masnog tkiva, uz dodatni mezoterapijski tretman, kao i transplantaciju sopstvene masti u regije koje je trebalo popuniti – u ovom slučaju to je bio gornji deo stražnjice.

Najpre je urađena hidroliposukcija, odnosno procedura kojom se u obeležene regije s viškom masnog tkiva pod pritiskom ubrizgava specifična tečnost sa anestheticima i supstancama koje razbijaju zidove masnih ćelija. Tako oslobođena mast izvučena je aspiracijom, a jedan deo izvađene masti očišćen je od krvi i tečnosti i vraćen u glutealni deo, odnosno gornji deo stražnjice. Na taj način je postignut dvostruki efekat: nestale su falte na donjem delu stražnjice (4), a čitava stražnjica je dobila podignutiji i zategnutiji izgled.

Plan intervencije je podrazumevao liposukciju viška masnog tkiva, uz dodatni mezoterapijski tretman.

Postupak liposukcije bio je dopunjen i davanjem mezoterapijskih koktela s *phosfatidincholinom*, preparatima artičoke i silikata, koji su postoperativno uzrokovali dalje razbijanje masnih ćelija i uticali na obnavljanje elastičnih vlakana u koži, što je uzrokovalo njeno brže i bolje zatezanje.



Izgled tela posle intervencije

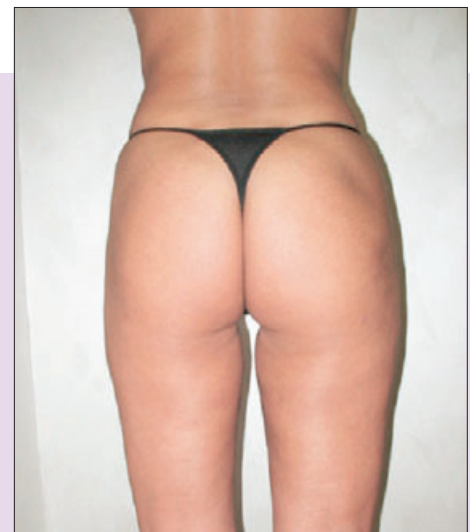


Foto: Klinika „Perfekta“

POSTOPERATIVNI TOK

Odmah nakon intervencije pacijentkinja je obučena u specijalni bandaž, uske elastične pantalone koje pokrivaju telo od ispod grudi do kolena. Njihova funkcija je da ne dozvole da dođe do smicanja kože pošto je nestalo masnog tkiva koje je predstavljalo vezivni sloj između kože i mišića.

Koža se, kao što je poznato, skuplja dva centimetra dnevno i zato se ova elastična bandaža nosi 30 dana posle operacije, s tim da za potrebe tuširanja i slično može da skinete i nakon toga ponovo obučete. Par sati nakon intervencije pacijentkinja je puštena kući, uz preporuku da odmah može da počne s laganim šetnjama, uz obaveznu negu kože kremama.

BEZ KOREKCIJA

Kada je posle trideset dana došla na kontrolu, devet sitnih otvora, koji su napravljeni prilikom intervencije da bi se kroz njih uvukle kanile za liposukciju, skoro da se nije videlo, kao ni ožiljci od njih. Nije bilo ni neravnina koje bi morale da se popunjavaju dodatnom transplantacijom masnog tkiva, što sam i očekivao, jer je mast, kojom je popunjavao glutealni deo, bila plasirana u dublje slojeve kože.

Što je najvažnije, pacijentkinja je bila oduševljena svojim novim izgledom. Koliko je za to imala razloga, možete da prosudite i sami na osnovu priloženih fotografija. •