
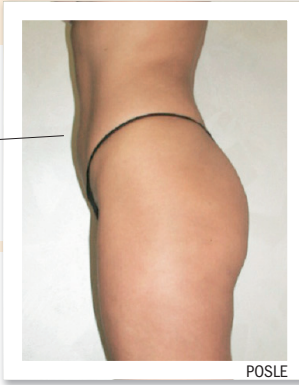
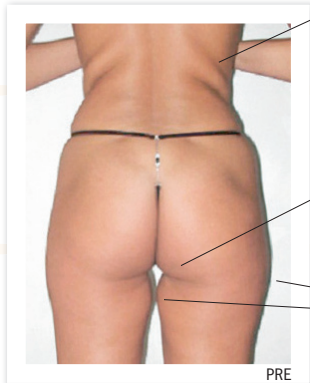
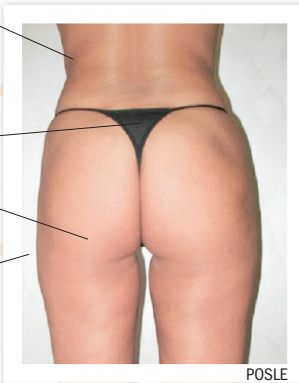
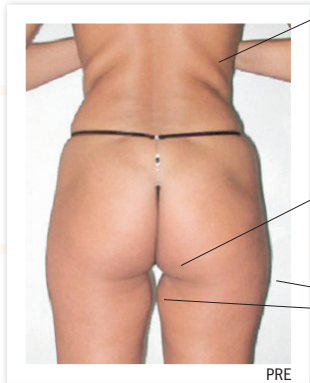
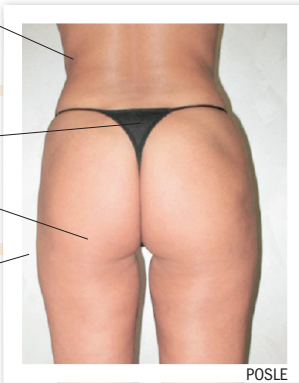
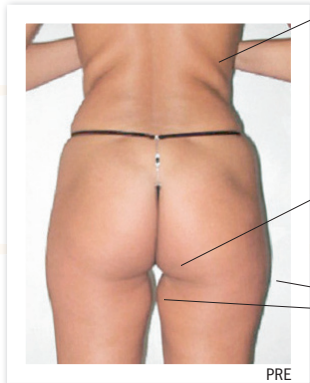
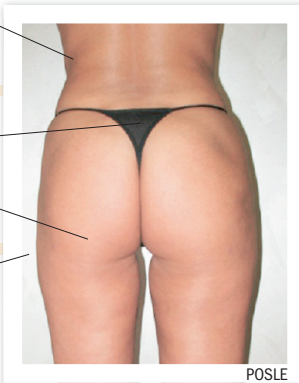


Ako je ste doneli odluku da nešto učinite sa svojim telom kako bi ono sa prvim letnjim danima zablistalo, proleće je pravo vreme da tu odluku i realizujete. Među najatraktivnijim estetskim intervencijama kojima se može preoblikovati telo su liposkulptura i korekcija grudi (povećanje, podizanje, smanjenje).

# TELO

PRE	POSLE
 <p>stomak je celom dužinom imao loptast oblik, posebno izražen u donjem delu</p>	 <p>stomak je ponovo ravan</p>
 <p>na leđnom delu, od pojasa naviše, s obe strane su postojale tri falte kože u obliku kifile</p>	 <p>“kifile” su nestale</p>
 <p>spuštena i spljoštena, stražnjica sa izraženim faltama na završnom delu</p>	 <p>deo popunjen vlastitom mašću podignuta i zategnuta stražnjica bez falti</p>
 <p>naglašene masne naslage na bokovima i unutrašnjoj strani butina</p>	 <p>višak masti je uklonjen aspiracijom</p>

Estetska hirurgija u kombinaciji sa mezoterapijom daje plastičnom hirurgu široku mogućnost da preoblikuje telo, čak i u detaljima. Slučaj pacijentkinje (29 god.) na čijem telu je porođaj ostavio traga, veoma je ilustrativan.

## PLAN OPERACIJE

Nakon pregleda pacijentkinji je predložen plan intervencije, koji je podrazumevao isisavanje (liposukciju) viška masnog tkiva, uz dodatni mezoterapijski tretman, kao i transplantaciju vlastite masti u regije koje je trebalo popuniti – u ovom slučaju to je bio gornji deo stražnjice.

Najpre je urađena hidroliposukcija, odnosno procedura kojom se u obeležene regije sa viškom masnog tkiva, u koje je pod pritiskom ubrizgana specifična tečnost sa anestheticima i supstancama koja razbija zidove masnih ćelija. Tako oslobođena mast izvučena je aspiracijom, a jedan deo izvađene masti očišćen je od krvi i tečnosti i vraćen u glutealni deo, odnosno gornji deo stražnjice. Na taj način su nestale falte na donjem delu stražnjice i čitava stražnjica je dobila podignutiji i zategnutiji izgled.

Postupak liposukcije bio je dopunjen davanjem mezoterapijskih koktela s *fosfatidincholinom*, preparatima artičoke i silikata, koji su uzrokovali dalje razbijanje masnih ćelija i uticali na obnavljanje elastičnih vlakana u koži, što je uzrokovalo njeno brže i bolje zatezanje.

Par sati nakon intervencije pacijentkinja je puštena kući, uz preporuku da odmah može da počne s laganim šetnjama, uz obaveznu negu kože kremama.

Kada je posle 30 dana došla na kontrolu, devet sitnih otvora, koji su napravljeni prilikom intervencije da bi se kroz njih uvukle kanile za liposukciju, skoro se nisu videli, kao ni ožiljci od njih. Nije bilo ni neravnina koje bi morale da se popunjavaju dodatnom transplantacijom masnog tkiva, što sam i očekivao, jer je mast, kojom je popunjavao glutealni deo, bila plasirana u dublje slojeve kože.

Što je najvažnije, pacijentkinja je bila oduševljena svojim novim izgledom. Koliko je za to imala razloga, možete da prosudite i sami na osnovu fotografija.